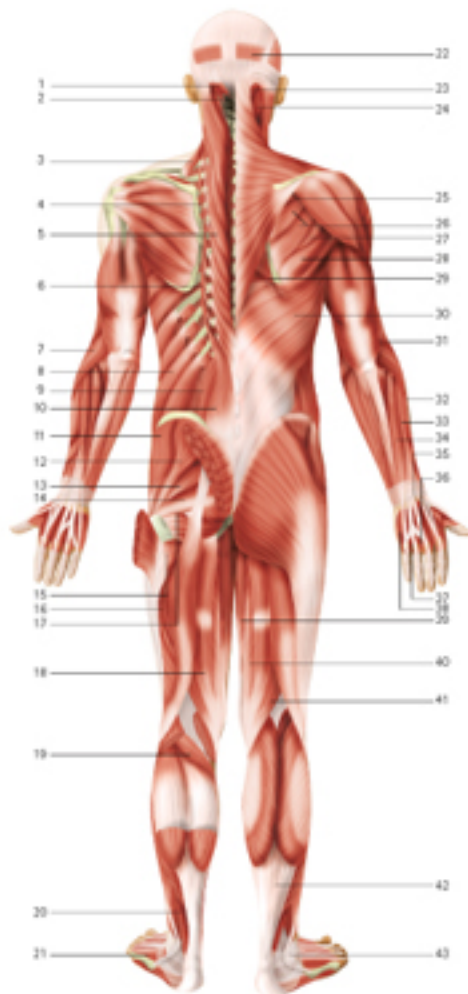
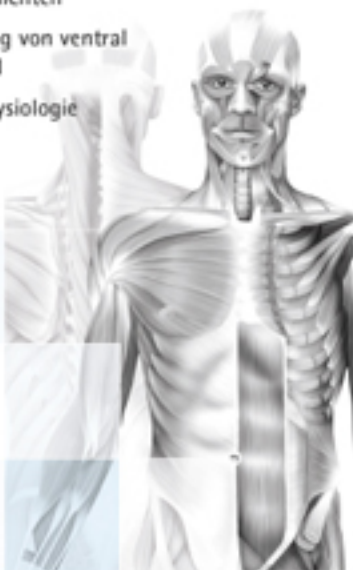


# Die menschliche Muskulatur

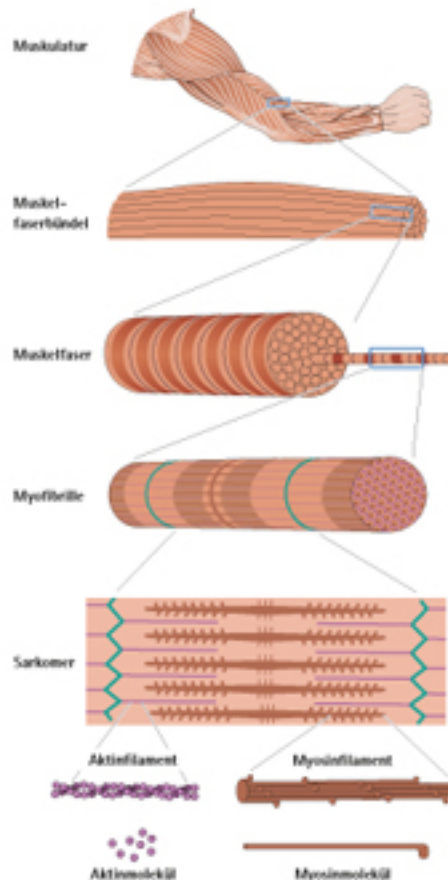
- Oberflächliche und tiefe Muskelschichten
- Darstellung von ventral und dorsal
- Muskelphysiologie



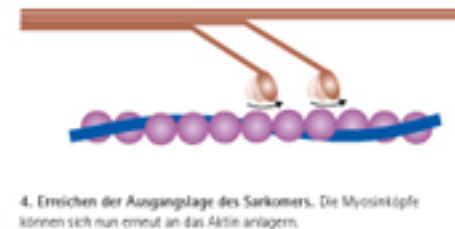
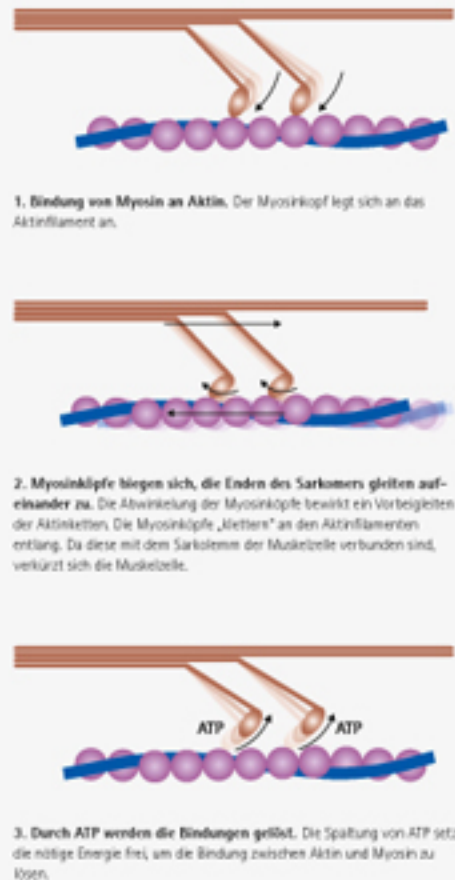
## Muskeln von dorsal

- 1 M. rectus capitis posterior minor
- 2 M. rectus capitis posterior major
- 3 M. levator scapulae
- 4 M. iliocostalis cervicis
- 5 M. spinalis thoracis
- 6 M. iliocostalis thoracis
- 7 M. extensor carpi radialis longus
- 8 M. obliquus externus abdominis
- 9 M. obliquus internus abdominis
- 10 M. iliocostalis lumborum
- 11 M. gluteus medius
- 12 M. gluteus minimus
- 13 M. piriformis
- 14 M. obturator internus
- 15 M. quadratus femoris
- 16 M. adductor minimus
- 17 M. gemellus inferior
- 18 M. semitendinosus
- 19 M. plantaris
- 20 M. flexor hallucis longus
- 21 M. extensor digitorum brevis
- 22 M. epitranium, M. occipitofrontalis, Venter occipitalis
- 23 M. semispinalis capitis
- 24 M. splenius capitis
- 25 M. supraspinatus
- 26 M. infraspinatus
- 27 M. tensus minor
- 28 M. tensus major
- 29 M. rhomboideus major
- 30 M. latissimus dorsi
- 31 M. brachioradialis
- 32 M. extensor carpi radialis brevis
- 33 M. extensor digitorum
- 34 M. extensor carpi ulnaris
- 35 Retinaculum musculorum extensorum
- 36 M. interossea dorsalis manus III
- 37 M. interossea dorsalis manus IV
- 38 M. abductor digiti minimi
- 39 M. gracilis
- 40 M. adductor magnus
- 41 M. semimembranosus
- 42 M. gastrocnemius, Tendo
- 43 Retinaculum musculorum fibularium superius

## Aufbau der Skelettmuskulatur



## Kontraktionsmechanismus der Skelettmuskulatur



4. Erreichen der Ausgangslage des Sarkomers. Die Myosinköpfe können sich nun erneut an das Aktin anlagern.

## Trailguide Anatomie – Palpation und Anatomie



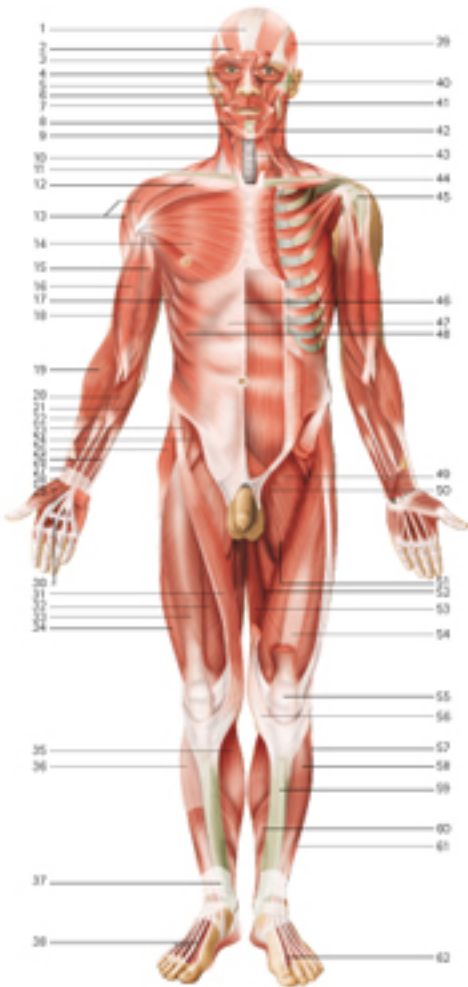
444 Seiten, 1.400 Abbildungen  
spiralgebunden  
Format: 230 x 273 mm  
1. Auflage 2014

€ 29,95  
(nur online unter:  
[www.diefachwelt.de](http://www.diefachwelt.de))

2015 © Die Fachwelt  
Verlags- und Handelsgesellschaft mbH  
Bestell-Nr.: 30309

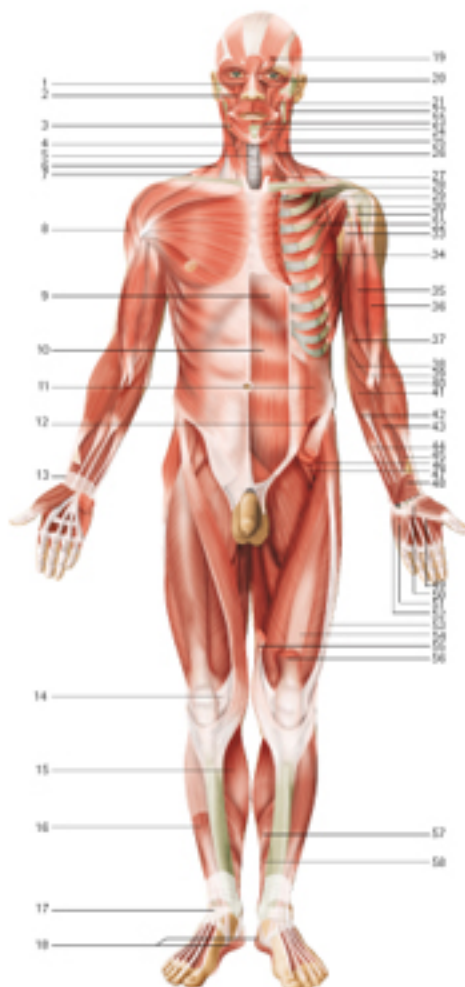
[www.diefachwelt.de](http://www.diefachwelt.de)





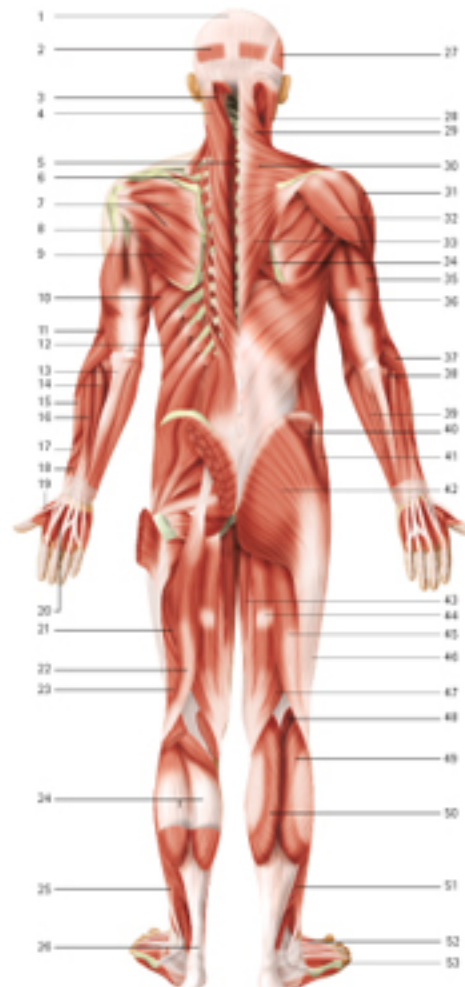
### Muskeln von ventral

- |   |  |
|---|--|
| 1 Galea aponeurotica                            | 27 Retinaculum musculorum extensorum inferius                                    |
| 2 M. epicranialis                               | 28 M. extensor digitorum longus, Tendines  |
| 3 M. procerus                                   | 29 M. temporalis   |
| 4 M. orbicularis oculi                          | 40 M. nasalis  |
| 5 M. zygomaticus minor                          | 41 M. masseter   |
| 6 M. zygomaticus major                          | 42 M. depressor anguli oris  |
| 7 M. orbicularis oris                           | 43 M. sternothyroideus   |
| 8 M. depressor labii inferior                   | 44 Clavicula   |
| 9 M. sternocleidomastoideus, Pars sternalis     | 45 Caput humeri  |
| 10 M. sternocleidomastoideus, Pars clavicularis | 46 Linea alba  |
| 11 M. trapezius                                 | 47 Vagina musculi recti abdominis, Lamina anterior                               |
| 12 M. pectoralis major, Pars clavicularis       | 48 M. obliquus externus abdominis  |
| 13 M. deltoideus                                | 49 M. pectineus  |
| 14 M. pectoralis major, Pars sternocostalis     | 50 M. adductor brevis  |
| 15 M. biceps brachii, Caput breve               | 51 M. adductor longus  |
| 16 M. biceps brachii, Caput longum              | 52 M. adductor magnus  |
| 17 M. serratus anterior                         | 53 M. gracilis   |
| 18 M. brachialis                                | 54 M. vastus intermedius   |
| 19 M. brachioradialis                           | 55 Patella   |
| 20 M. palmaris longus                           | 56 Pes anserinus = Sehnenansatz vor M. sartorius, M. gracilis, M. semitendinosus |
| 21 M. flexor carpi ulnaris                      | 57 M. fibularis longus (peroneus longus)   |
| 22 M. flexor carpi radialis                     | 58 M. tibialis anterior  |
| 23 M. iliacus                                   | 59 Tibia   |
| 24 M. psoas major                               | 60 M. soleus   |
| 25 M. tensor fasciae latae                      | 61 M. extensor digitorum longus  |
| 26 M. flexor digitorum profundus                | 62 M. extensor hallucis longus, Tendo  |
| 27 Retinaculum musculorum extensorum            | 24 + 25 = M. iliopsoas   |
| 28 M. abductor pollicis brevis                  | 33, 34, 35 + 55 = M. quadriceps femoris  |
| 29 M. flexor pollicis brevis                    |  |
| 30 Aponeurosis palmaris                         |  |
| 31 M. sartorius                                 |  |
| 32 M. vastus medialis                           |  |
| 33 M. rectus femoris                            |  |
| 34 M. vastus lateralis                          |  |
| 35 M. gastrocnemius                             |  |
| 36 Fascia cruris                                |  |



### Muskeln von ventral

- |   |  |
|---|--|
| 1 M. levator labii superioris alaeque nasi    | 28 M. flexor carpi radialis              |
| 2 M. levator labii superioris                 | 29 Aponeurosis musculi bicipitis brachii |
| 3 M. depressor anguli oris                    | 40 M. brachioradialis                    |
| 4 M. smohyloideus                             | 41 M. palmaris longus                    |
| 5 Larynx                                      | 42 M. flexor digitorum superficialis     |
| 6 M. sternocleidomastoideus                   | 43 M. flexor digitorum profundus         |
| 7 M. trapezius                                | 44 M. flexor carpi ulnaris               |
| 8 M. deltoideus                               | 45 M. flexor pollicis longus             |
| 9 M. rectus abdominis                         | 46 M. iliacus                            |
| 10 Intersecciones tendineae                   | 47 M. psoas major                        |
| 11 M. obliquus internus abdominis             | 48 M. pronator quadratus                 |
| 12 M. sartorius                               | 49 M. lumbicalis I                       |
| 13 Retinaculum musculorum extensorum          | 50 M. flexor pollicis brevis             |
| 14 Fascia lata                                | 51 M. opponens digiti minimi             |
| 15 M. gastrocnemius                           | 52 M. abductor digiti minimi             |
| 16 M. tibialis anterior                       | 53 M. tensor fasciae latae               |
| 17 Retinaculum musculorum extensorum inferius | 54 M. vastus intermedius                 |
| 18 M. abductor hallucis                       | 55 M. sartorius                          |
| 19 M. corrugator supercilii                   | 56 M. rectus femoris                     |
| 20 M. orbicularis oculi, Pars orbitalis       | 57 M. soleus                             |
| 21 M. zygomaticus minor                       | 58 M. tibialis posterior                 |
| 22 M. masseter                                |  |
| 23 M. mentalis                                |  |
| 24 M. depressor labii inferioris              |  |
| 25 M. sternocleidomastoideus                  |  |
| 26 M. smohyloideus                            |  |
| 27 M. scalenus anterior                       |  |
| 28 M. subclavius                              |  |
| 29 M. pectoralis major                        |  |
| 30 M. subscapularis                           |  |
| 31 M. coracobrachialis                        |  |
| 32 M. pectoralis minor                        |  |
| 33 M. triceps brachii                         |  |
| 34 M. serratus anterior                       |  |
| 35 M. biceps brachii, Caput breve             |  |
| 36 M. biceps brachii, Caput longum            |  |
| 37 M. pronator teres                          |  |



### Muskeln von dorsal

- |  |                                     |
|--|-------------------------------------|
| 1 Galea aponeurotica                       | 29 M. flexor carpi ulnaris          |
| 2 M. epicranialis                          | 40 M. gluteus medius                |
| 3 M. occipitofrontalis, Venter occipitalis | 41 M. tensor fasciae latae          |
| 4 M. semispinalis capitis                  | 42 M. gluteus maximus               |
| 5 M. splenius capitis                      | 43 M. gracilis                      |
| 6 M. spinalis thoracis                     | 44 M. semitendinosus                |
| 7 M. supraspinatus                         | 45 M. biceps femoris                |
| 8 M. infraspinatus                         | 46 Tractus iliotibialis             |
| 9 M. teres minor                           | 47 M. semimembranosus               |
| 10 M. teres major                          | 48 M. plantaris                     |
| 11 M. serratus anterior, Caput laterale    | 49 M. gastrocnemius, Caput laterale |
| 12 M. brachioradialis                      | 50 M. gastrocnemius, Caput mediale  |
| 13 Fascia antebrachii                      | 51 M. soleus                        |
| 14 M. extensor carpi ulnaris               | 52 M. extensor hallucis brevis      |
| 15 M. extensor carpi radialis brevis       | 53 M. extensor digitorum brevis     |
| 16 M. extensor digitorum                   |                                     |
| 17 M. abductor pollicis longus             |                                     |
| 18 M. extensor pollicis brevis             |                                     |
| 19 M. interosseus dorsalis manus I         |                                     |
| 20 M. interosseus dorsalis manus II        |                                     |
| 21 M. adductor magnus                      |                                     |
| 22 M. biceps femoris, Caput longum         |                                     |
| 23 M. biceps femoris, Caput breve          |                                     |
| 24 M. soleus                               |                                     |
| 25 M. fibularis longus                     |                                     |
| 26 Tendo calcaneus                         |                                     |
| 27 M. temporalis                           |                                     |
| 28 M. sternocleidomastoideus               |                                     |
| 29 M. trapezius, Pars descendens           |                                     |
| 30 M. trapezius, Pars transversa           |                                     |
| 31 M. deltoideus, Pars acromialis          |                                     |
| 32 M. deltoideus, Pars spinalis            |                                     |
| 33 M. trapezius, Pars ascendens            |                                     |
| 34 M. rhomboides major                     |                                     |
| 35 M. triceps brachii, Caput laterale      |                                     |
| 36 M. triceps brachii, Caput longum        |                                     |
| 37 M. extensor carpi radialis longus       |                                     |
| 38 M. anconeus                             |                                     |